Greifswald
Lane Medical Library

Aus dem Zahnärztlichen Institut der Universität Greifswald.
(Direktor Professor Dr. Proell.)

Zur Histologie und Röntgenologie der periapikalen Herde.

Inaugural-Dissertation

zur

Erlangung der Doktorwürde

in der

Zahnheilkunde

einer Hohen Medizinischen Fakultät
der Universität Greifswald

vorgelegt von

Rasmus Oewre
pr. Zahnarzt
in Stavanger, Norwegen.

Greifswald
Buchdruckerei Hans Adler, Inhaber: E. Panzig & Co.
1928

Eingereicht im Juli 1928.

Gedruckt mit Genehmigung der Hohen Medizinischen Fakultät der Universität Greifswald.

Dekan: Prof. Dr. Meissner.
Referent: Prof. Dr. Proell.

In den letzten Jahren ist ein Problem aufgetaucht, das unter Aerzten und Zahnärzten, zuerst in Amerika und England und seit 1921 auch in Deutschland eine gewaltige Campagne hervorgerufen hat.

Es ist das Problem der „fokalen Infektion." Dieser Ausdruck sagt nichts Neues und ganz Unbekanntes. Im Gegenteil, er ist seit langem bekannt, und seine Aetiologie und Pathologie sind uns mehr oder weniger klar.

Der Franzose *Fauchard* (18. Jahrhundert), welcher als Begründer der modernen Zahnheilkunde allgemein verehrt wird, sagt u. a.: „Es muß daran erinnert werden, wo ein Teil unseres Körpers Schmerzen ausgesetzt ist, kann man dies auf die Zähne zurückführen. Bei Fieberkrankheiten müssen wir auf die Augen, die Nase, die Zunge, die Lippen und auf die verschiedene Farbe der Zähne Acht geben, welche die Ausbreitung der Krankheit angibt. Die Zähne verursachen oft Ohrenkrankheiten, Neuralgie und andere Krankheiten (nach G. Preiswerk).

John Hunter, London 1778, sgt u. a.: „Zahnkrankheiten haben die Neigung Krankheiten in naheliegenden Teilen hervorzurufen, oft mit sehr ernsten Folgen. Alle Krankheiten der Zähne, die man sich in Verbindung mit anderen Körperteilen denken kann, sollten von einem Arzt oder Chirurgen behandelt werden."

Benjamin Rusch (1745—1813) U. S. A. beschreibt einen Fall, wo ein Hüftgelenkrheumatismus von starken Zahnschmerzen begleitet, geheilt wurde durch Zahnextraktion. Er sagt auch, daß Epilepsie durch Ausziehen von mehreren kranken Zähnen geheilt wurde.

Strickland, Baltimore (1803), beschreibt zwei Fälle von Rheumatismus, die durch Extraktion kranker Zähne geheilt wurden.

Hayden, Arzt und Zahnarzt, Anatom und Physiologe in Baltimore 1804, fand einen Zusammenhang zwischen anderen Krankheiten und den Zähnen.

R. Arthur, D. D. S., schreibt 1846 u. a.: „Krankheiten der Zähne können in einem ernsten Grade auf alle Körperteile wirken, und die Zähne können als Folge von Krankheiten in anderen fernliegenden Organen leiden."

Aus dem Gesagten kann man ersehen, daß man bereits lange darauf aufmerksam war, daß Zahnkrankheiten mit Krankheiten anderer Organe Verbindung haben können.

Das ist also nichts Neues.

Das geht auch daraus hervor, daß die einzige Behandlung von Organkrankheiten zuweilen in der Entfernung der vermeintlichen Ursache, d. h. in der Extraktion eines oder mehrerer Zähne bestand. Und dies ist ja natürlich, da es erst der modernen Zahnbehandlung auf wissenschaftlicher Grundlage vorbehalten ist, den infizierten Zahn zu behandeln, so daß er als Kauorgan erhalten wird und als Infektionsherd ausscheidet.

Die ganze Fokal-Infektion kam wieder in Bewegung durch Hunter 1911. Wir dürfen aber nicht vergessen, daß auch schon vor Hunter von den pathologischen Anatomen bei cryptogenen Eiterungen und Infektionen ohne ersichtlichen Herd bei jeder Sektion nach dem Ausgangspunkt der Bakterienausstreuung gesucht wurde. Schon R. Virchow nennt als solche Organe die Tonsillen, die Nasen-Nebenhöhlen, beim Manne die Prostata, bei der Frau die Adnexe und schließlich auch die Zähne. Gerade Virchow war es auch, der in solchen fraglichen Fällen die Kiefer der Länge nach aufsägen ließ.

Wie schon gesagt, hat nun Hunter 1911 die Aerzte und Zahnärzte der Welt mit besonderem Nachdruck auf die ernste Gefahr der fokalen Infektion von den Zähnen her

aufmerksam gemacht und die vielfach angefeindete Bezeichnung „Oral Sepsis“ geschaffen. In die Medizin wurde dieses Problem außer durch Hunter durch den amerikanischen Physiologen Fisher getragen, der die Forderung aufstellte, daß, wenn ein Zahn eine Infektionsquelle darstellt, er im gesundheitlichen Interesse des betreffenden Menschen in jedem Falle entfernt werden müßte.

Wenn es auch das Verdienst Hunter's und Fisher's ist, die wichtige Frage der dentalen „fokal infektion“ in Fluß gebracht zu haben, so hatte diese Anregung eine nahezu verherende Wirkung. Besonders in Amerika, fiel diese neue Lehre auf einen fruchtbaren Boden. Kritiklos wurde jeder infizierte Zahn gezogen, und es mögen in wenigen Jahren Millionen erhaltungsfähiger Zähne der Zange zum Opfer gefallen sein, für die Ersatz zu schaffen bei dem hohen Stand der amerikanischen Technik ein leichtes war, vielleicht auch nicht ohne Beiseitelassen materieller Interessen.

Die Uebertreibungen der Aerzte und Zahnärzte in Amerika und England können nicht stark genug kritisiert werden. Sie haben z. B. dazu geführt, daß man ganz unnötig alle Zähne eines 19jährigen Epileptikers entfernte, oder ähnliche „Mundreinigung“ bei Patienten mit Dementia präcox, Hysterie, Manie usw. ausführte, nach dem Berichte der behandelnden Aerzte ganz ohne Wirkung. Bei dem internationalen medizinischen Kongreß 1913 in London, zeigte Sir J. F. Collin ungefähr 40 Kinder, denen er *jeden Zahn* im Munde entfernt hatte als prophylaktische Maßregel gegen Oral Sepsis. Könnte man nicht glauben im dunkelsten Mittelalter zu leben?

Welche unverständlichen und widersprechenden Ansichten die Lehre von der Fokal Infektion vornehmlich in Amerika gezeitigt hat, ersehen wir aus folgenden Literaturangaben:

Wilcox wollte jede innere Krankheit (ohne Klärung der Ursache) mit fokaler Infektion von Seiten der Mundhöhle her in Verbindung bringen.

Appleton untersuchte 2,5 Millionen amerikanische Soldaten und fand sehr selten eine Orale Sepsis als Ausgangspunkt von secundären Infektionserkrankungen.

Der Chef des norwegischen Sanitätskorps — der jetzt gestorbene General Hans Daae — äußerte anläßlich der Uebertreibungen in England und Amerika betreffs der fokalen Infektion folgendes:

„Wenn man will, daß wir den amerikanischen Zahnärzten glauben und wie sie praktizieren, wenn sie bei sonst gesunden Patienten die pulpalosen Zähne extrahieren, dann würde ich das als Malpraxis betrachten, und wenn man will, daß wir glauben sollen, daß mentale Krankheiten wie Dementia praecox von fokalen Infektionen kommen, wie Cotton behauptet, dann ist *die ganze Theorie so gut wie absurd*, will man aber, daß wir die Theorie von den fokalen Infektionen als eine Arbeitshypothese auffassen, dann ist in unseren Händen ein Mittel zur Lösung gegeben vieler medizinischer Rätsel, *die sich sonst nicht lösen lassen.*" Diese Auffassung wird wahrscheinlich von den meisten Aerzten und Zahnärzten nicht nur Norwegens geteilt.

Meads „Disease of Mouth" entnehme ich folgende Bemerkung: „Um die Verbreitung der Zahngranulose zu zeigen, hat Black 600 Patienten im Durchschnittsalter von 35 Jahren geröntgt, die 6000 angefertigten Röntgenbilder zeigen in 55% einen oder mehrere Herde an der Wurzel, 53% der Röntgenaufnahmen erwiesen eine infektiöse Zahnbetterkrankung. Auf die Patienten bezogen, hatten von den 6000 untersuchten Personen 78% den einen oder den anderen der genannten Infektionsherde.

Aus diesen Ausführungen geht schon hervor, daß wir unmöglich durch die Extraktion die dentale Infektion beseitigen können, denn sonst würden wir ja das menschliche Gebiß verstümmeln, um einen sehr fragwürdigen Kauersatz zu liefern. Nicht durch die Zange wird das Problem der oralen Sepsis gelöst, sondern durch die conservierende Behandlung des Zahnes und eine Erhöhung der vitalen Kräfte im Organismus.

1. Histologisches.

Das sogenannte Granulom ist von jeher als entzündliche Reaktion, d. h. also als Abwehr oder Schutzmaßnahme des

Körpers aufgefaßt worden. Partsch nennt die periapikalen Herde „Schlammfänger" und wollte offenbar damit auch zum Ausdruck bringen, daß im Granulom die Infektion festgehalten und beseitigt würde. Gegen diese allgemein geltende Ansicht traten nun die Amerikaner Rosenow, Billings und Price auf, die auf Grund klinischer Beobachtungen und eines reichen bakteriologischen Materials dem Granulom die Fähigkeit absprechen zu müssen glauben, der Bakterien lokal Herr zu werden.

Die deutschen Forscher beschäftigten sich verhältnismäßig spät mit dem Problem der Fokal-Infektion und stellten sich im Allgemeinen nicht auf den von den Amerikanern inaugurierten Standpunkt. Aber durch ihre Arbeiten wurde das ganze Problem erst im Sinne Virchow's Zellpathologie wissenschaftlich weiter ausgebaut. Auf der Tagung der sächsischen Zahnärzte in Dresden, Frühjahr 1927, traten die gegensätzlichen Anschauungen scharf hervor. Precht und Proell betonten im Sinne Rosenow's und Adloffs's die Gefährlichkeit der Zahngranulome; Schottmüller, Paeßler und Greve-Erlangen nahmen den entgegengesetzten Standpunkt ein.

Daß eine solch wichtige Frage wie die der Beteiligung der Zahnerkrankung an allgemeinen Krankheiten nicht in einer Sitzung durch zwei bis drei Vorträgen und anschließende Diskussion geklärt worden ist oder je geklärt werden kann, hat Proell damals zur Genüge betont.

Zur Klärung der hierher gehörigen Fragen werden eingehende Untersuchungen von bakteriologischer, pathologisch-anatomischer und klinisch-ärztlicher und zahnärztlicher Seite her notwendig. Vor allem wurde die Frage nach dem Bakterienbefund in Granulomen und dem Verhalten des periapikalen Gewebes akut. Die von deutscher Seite hierüber erfolgten Veröffentlichungen lassen sich in Kürze folgendermaßen zusammenfassen:

Löffler und Harndt wollen histologisch in soliden Granulomen keine Bakterien gefunden haben.

Ebenso hat Euler in reaktionslosen Wurzeln und in cystisch entarteten Granulomen keine Bakterien nachweisen können, dagegen war in den Bezirken mit reichlich Leukocyten,

zumal mit Neigung zu eitriger Einschmelzung in der Regel ein positiver Bakterienbefund zu erheben.

Weber und Pesch verarbeiteten die eine Hälfte ihrer Granulome bakteriologisch, die andere Hälfte histologisch. Während sie im ersten Falle immer Bakterien nachweisen konnten, gelang dieses histologisch nicht.

Stein-Wien hat nur in gewissen Fällen von Röntgengranulomen einen positiven Bakterienbefund gehabt.

Proell und Stickl, die der Frage vom rein bakteriologischen Standpunkt aus nachgingen, erwähnen als Nebenbefund, daß sie von 39 untersuchten Granulomen 16 steril und 23 infiziert fanden.

Dieser kurze Literaturbericht zeigt, wie widersprechend die Ansichten gerade unter den deutschen Wissenschaftlern in der vorliegenden Frage sind. Meine Untersuchungen, die kurz nach der Dresdener Tagung begonnen wurden, sollten sich vor allem mit der Beantwortung der Fragen beschäftigen, in welchen Fällen denn nun eigentlich die Granulome bakterienfrei sind und ob Aussicht vorhanden ist, nach dem rein pathologisch-histologischen Bild dem Granulom eine Schutzwirkung zuzusprechen.

Im Laufe der Untersuchungen stellte es sich heraus, daß ein erheblicher Teil der Bakterienbefunde in den Granulomen auf Verunreinigung zurückgeführt werden müsse. Das Granulom oder Gewebe kann verunreinigt werden:

1. Bei der Extraktion, 2. durch Kontakt (Finger, Instrumente usw.), 3. bei den histologischen Verarbeitungen.

Daß eine Extraktion nicht steril im bakteriologischen Sinne vorgenommen werden kann, liegt in der Natur der Sache. Denn wenn wir das Operationsgebiet auch noch so gut vorbereiten, so wird die Asepsis in dem Moment, da der Zahn aus dem Gewebe herausgehoben wird, durch die Umgebung gestört. Um Verschmutzung des Granuloms an der Oberfläche zu vermeiden, müßte die Wurzelspitze mit dem Granulom nach breiter Aufklappung unter strengsten aseptischen Maßnahmen so entfernt werden, daß das zu untersuchende Gewebe mit der Mundhöhle in keinerlei Berührung tritt; daß die Durchführung einer solchen peinlichen Asepsis

möglich ist, haben wir und andere Autoren erprobt. Vielleicht gelingt es auch, durch Abspülen des Granuloms mit einer sterilen indifferenten Flüssigkeit, die der Oberfläche lose anhaftenden Verunreinigungen zu beseitigen. Sind die Bakterien bei der Extraktion in das Gewebsinnere durch Risse hineingelangt, so wäre jeder Versuch, die Bakterien entfernen zu wollen, von vornherein nutzlos. Ob zum Abspritzen der Oberfläche 60% Alkohol genügt, müßte auch noch untersucht werden. Wie die Untersuchungen von Proell und Stickl gezeigt haben, dürfen kleinere Granulome keinesfalls nach dem Bespritzen mit Alkohol in der Flamme abgebrannt werden, da diese zu starke Erhitzung zu einer Gewebsstörung und Vernichtung der Bakterien führt. So behandelte kleine Granulome erwiesen sich bakteriologisch als steril, auch wenn die klinischen Erscheinungen die Gegenwart zahlreicher Bakterien erwarten ließen; daß besonders das Abpräparieren der frischen Präparate vor dem Härten bzw. Einbetten zur Verunreinigung führen kann, ist selbstverständlich, und auch hier ist größte Vorsicht geboten. Auch bei den weiteren Behandlungen der Granulome werden sie durch Berühren mit den Fingern, Instrumenten oder unsauberen Glasgefäßen an der Oberfläche verschmutzt werden, und wir werden daher hierauf unser besonderes Augenmerk richten.

Bei der histologischen Untersuchung können sehr wohl Verunreinigungen des Granulominneren unterlaufen. Schon auf die Objektträger, die zur Aufnahme der Paraffinschnitte dienen, können durch das Bestreichen mit Eiweiß-Glyzerin, was gewöhnlich mit dem Finger geschieht, Keime gelangen. Zu langes Wässern kann auch zur Verschmutzung führen Besonders aber hat sich in unseren Präparaten das Fließpapier als Ueberträger von Bakterienkolonien erwiesen, wenn es mehrfach benutzt wurde, also auch hier ist ganz besondere Vorsicht notwendig! Daß auch zu alter Farbstoff Keime enthalten kann, ist nicht in Abrede zu stellen.

Wenn sich größere Bakterienhäufungen in der Peripherie eines jeden eng benachbarten Präparates finden, so ist wohl eine Verunreinigung durch oder nach der Extraktion anzunehmen. Wenn sich dagegen die Bakterien an verschie-

denen Stellen benachbarter Präparate feststellen lassen, so liegt eine Verschmutzung bei der histologischen Verarbeitung vor. Man könnte nun immer noch einwenden, daß alle Bakterien, die nicht in der Ebene der Zellen liegen, als nachträgliche Verunreinigung aufzufassen snd. Diese Entscheidung ist aber oft unmöglich, besonders bei sehr dünnen Schnitten und in den peripheren Teilen bzw. Rissen. Auch die Beobachtung in binocularen Mikroskopen gibt selten einen einwandfreien Aufschluß über die Lage der Bakterien.

Leider erlaubte es das knappe Material nicht, die Untersuchungen unserer allmählich gewonnenen Erfahrungen umzustellen. Bei den zur Verfügung stehenden Patienten kamen Granulome oft wochenlang nicht vor. Es muß deshalb einer späteren Arbeit überlassen bleiben, die Granulom-Untersuchung in dem erwähnten Sinne vorzunehmen, so daß Verschmutzungen nicht Gewebsbakterien vortäuschen können.

Wie schwierig die Frage zu beantworten ist, ob ein Granulom bakterienfrei, d. h. steril im bakteriologischen oder histologischen Sinne ist, dazu folgende kurze Bemerkung:

Die Entnahme von Material durch ein steriles Kappilarrohr nach Verschorfung hat meist negative Resulaltate, während wir in demselben Granulom histologisch das Vorhandensein zahlreicher Bakterien nachweisen konnten. Dahingegen scheint längeres Schütteln der steril gewonnenen Granulome (wir schüttelten ½ Stunde mit einem elektrisch betriebenen Schüttelapparat) eine Methode zum sicheren Bakteriennachweis zu sein.

Im Folgenden soll lediglich über den histologischen Nachweis der Bakterien in Granulomen berichtet werden, um sich für den einen oder anderen der gegensätzlichen Anschauungen unserer deutschen Forscher zu bekennen.

Zur histologischen Untersuchung kamen im Ganzen 60 Granulome. Von diesen waren im histologischen Sinne 7 bakterienfrei. Aus den zugehörigen Krankheitsgeschichten entnehme ich, daß 3 klinisch reaktionslos waren und 2 Schmerzen verursachten; 2 mal ist kein Befund angegeben. 14 mal fanden wir Bakterien nur in der Peripherie, die wohl zum größten Teil als Verunreinigung anzusprechen waren. In 39

Präparaten saßen die Bakterien im Innern der Granulome. Die bakterienfreien Granulome zeigten gegenüber den bakterienenthaltenden ein zellärmeres Gewebe mit viel derberem Bindegewebe. Offenbar war hier das Gewebe im Stande, der Entzündung Herr zu werden. Aber jeder neue Nachschub kann das günstige Bild verändern. Es kommt also darauf an, den primären Infektionsherd in der Pulpa — bzw. Wurzelkanal — gründlich zu beseitigen oder durch eine geeignete Wurzelfüllung zu blockieren. Wir werden darüber im 11. Teil an Hand meiner Röntgenbilder noch näheres erfahren.

Zwei Dinge sind also für den Endausgang der Zahninfektion und damit auch der Fokal-Infektion von Ausschlag gebender Bedeutung:

1. Das Verhalten des Gewebes und *2.* die Möglichkeit der Reinfektion.

Die sonst übliche Methode der färberischen Darstellung der Bakterien nach Weigert-Gram hat Rosenow nach folgender Weise modifiziert:

Nach Fixierung in 10% Formalin wird das Gewebe in Paraffin eingebettet und 4—5 m dicke Schnitte hergestellt. Man hält nun folgende Stammlösungen vorrätig:

A 1,10 gr. Gentianaviolett,
50,0 gr. Alkohol abs.
B. 5 ccm Anilinöl,
95 ccm. Aq. dest. (vor Gebrauch gut zu schütteln).

Zum Färben werden 8 Teile der Lösung A mit 42 Teilen der Lösung B gemischt. Wir wandten diese Färbung zunächst an, stellten aber durch vergleichsweise Färbung fest, daß die Rosenowsche Methode die Bakterien nicht besser darstellt als die ursprüngliche nach Weigert-Gram.

Einiges noch über die Nomenklatur: nicht alle Erscheinungen an der Wurzelspitze darf man als Granulom bezeichnen. Ein „Granulom" geht mit Gefäßneubildung einher, da dieselbe dem in Frage kommenden Gewebe oft fehlt und es sich meist um eine produktive Entzündung handelt, so wäre die in der Literatur schon oft gebrauchte Bezeichnung „periapikale Herde" an Stelle des „Granuloms" angebracht.

Ueber die Entstehung dieser periapikalen Herde können wir nach unseren Präparaten mannigfache Schlüsse ziehen. Zum Teil wird es eine Bakterienausstreuung von der Pulpa her sein, die das periapikale Gewebe eitrig entzündet oder aber es wird sich um eine Fernwirkung von Toxinen handeln, die das Gewebe um die Wurzelspitze herum schädlich beeinflußt. Hierdurch läßt sich der sterile Befund mancher periapikalen Herde einwandsfrei erklären.

Aus unseren Ausführungen geht nun aber weiter hervor, daß die Bakterien- oder Toxinschädigung in vielen Fällen soweit unterbrochen wird, daß die Möglichkeit zu einer bindegewebigen Umgestaltung besteht, d. h. also zu einer Ausheilung der anfänglichen eitrigen Entzündung. Daß hier der Bakterienbefund völlig oder nahezu negativ ausfallen wird, liegt in der Natur der Sache, anders wenn nun neue Bakterieninvasionen diese Ausheilung stören. Dann erhalten wir Bilder, die auf den ersten Blick höchst verwirrend wirken, in denen wir nämlich alle möglichen Stadien geweblichen Geschehens nebeneinander treffen: bindegewebliche Produktionen als Ausdruck einer früher begonnenen Ausheilung, lymphocytäre Elemente als Ausdruck einer chronischen Entzündung, Leukocytenansammlung bis zur eitrigen Einschmelzung (meist zentral gelegen) als Ausdruck der Reinfektion.

Ich gehe nun zur genauen Beschreibung einiger pathologisch-histologischer Befunde über.

Präparat Nr. 958a. Es findet sich ein zum Teil faseriges Gewebe mit kurzen, spindlichen Kernen, also entweder präformiertes Bindegewebe, oder schon vor längerer Zeit entzündlich entstandenes Bindegewebe. In diesen vereinzelt, zum Teil aber auch in kleinen Gruppen gelagerte spärliche polymorphkernige Leukocyten, welche nur in den Randteilen etwas reichlicher und hier auch mit lymphocytären Elementen vergesellschaftet sind. Also eine subakute eitrige Entzündung, Gefäßneubildung nicht nachzuweisen, also keine granulierende Entzündung. In den kleinen Gefäßen Hyperämie.

Bakterienbefund: Bakterien wurden von uns nur in den peripheren Abschnitten gefunden und als Verunreinigung gedeutet. (S. Bild 1.)

Präparat Nr. 975. Dichtzellig, ziemlich granulierende Entzündung, vorherrschend Rundzellen mit excentrischen Kern (ob Plasmazellen wegen der zu starken Kernfärbung nicht festzustellen). Außerdem polymorphe Leukocyten, aber in geringer Anzahl.

Bakterienbefund: Kokken und Diplokokken im Gewebe.

Präparat Nr. 956. Mangelhafte Kernfärbung. Im lockeren fasrigen Gewebe ziemlich reichliche Zellenansammlung, und zwar auffallend viel Plasmazellen, kaum Leukocyten, zentral eine Blutung, subchronische Entzündung.

Bakterienbefund: Bakterien nur in der Peripherie nachweisbar.

Präparat Nr. 977. Absceß mit Bakterienkolonien (nur in einen Schnitt nachweisbar) mit eitrig infiltrierter Abceßmembran. Also akute eitrige Entzündung.

Bakterienbefund: Kokken und Diplokokken. (S. Bild 2.)

Präparat Nr. 951. Mikroskopisch sieht man unter einem stark verhornten Plattenepithel mit zahlreichen Papillen ein wesentlich fibrilläres Bindegewebe arm an Zellen, von dilatierten dünnwandigen Gefäßen durchsetzt und zahlreiche teils größere, teils kleinere Zelleninfiltrate von großen und kleinen Lymphocyten, größeren spindelförmigen Zellen und Plasmazellen aufgebaut.

Bakterienbefund: Kokken und Diplokokken.

Präparat Nr. 557. Hier ist auch eine Zelleninfiltration, es ist aber wegen der Färbung nicht möglich, die Art der Zellen genau festzustellen.

Im Präparat Nr. 963. 1. findet man auch ein zellenreiches Granulationsgewebe anscheinend mit sehr begrenzten Zelleninfiltraten, zum Teil von Blutungen durchsetzt und im übrigen von großen und kleinen Lymphocyten aufgebaut, polynukeläre Leucocyten und Plasmazellen. Die Interzellularsubstanz zeigt äußerst spärliche Mengen elastischer Fasern.

Bakterienbefund: Bakterien nur in der Peripherie.

Präparat Nr. 964. 1.: Hier sieht man im Wesentlichen dasselbe Bild, aber auch mit Blutungen.

Bakterienbefund: Stäbchen, Kokken und Diplokokken.

Präparat Nr. 965. 11.: Hier findet man mehrere begrenzte Zelleninfiltrate, am meisten aus polynukleären Leucocyten bestehend. Von diesen größeren Zelleninfiltraten setzen sich größere verästelte Ausläufer im zellenarmen Zellenstroma fort.

Bakterienbefund: Stäbchen, Kokken und Diplokokken.

Im Präparat Nr. 967. 1. sieht man sowohl eine diffuse wie auch eine mehr begrenzte Zelleninfiltration mit Blutungen. Hier sind auch Andeutungen von Abscessen.

Bakterienbefund: Kokken, Diplokokken und Paketkokken.

Im Präparat Nr. 968 a. 11. ist die Zelleninfiltration vollständig diffus und die Blutung spärlich.

Bakterienbefund: Stäbchen, Kokken, Diplokokken.

Präparat Nr. 974. 111.: Hier sieht man ein sehr zellreiches Granulationsgewebe, hauptsächlich mit einer diffusen Zelleninfiltration aus kleinen protoplasmaarmen mononukleären Zellen und einzelnen polynukleären Leucocyten mit starker Blaufärbung, aber auch mit größeren protoplasmareichen Elementen. Hier und da ist auch eine Plasmazelle mit centrischen „Radkern". Es ist wegen der Färbung sehr schwer, die verschiedenen Zellenelementen genau zu identifizieren.

Bakterienbefund: Stäbchen und Kokken.

Präparat Nr. 976. 11.: Auch hier ist ein zellreiches Granulationsgewebe zum Teil mit begrenzten Zelleninfiltraten sowohl von polynukleären Leucocyten wie von Lymphocyten und größeren mononukleären Zellen aufgebaut.

Bakterienbefund: Kokken, Diplokokken und kurzkettige Streptokokken.

Präparat Nr. 976 St. 8. IV.: Auch hier sehen wir ein zellreiches von Blutungen durchsetztes Granulationsgewebe, zum Teil mit begrenzten Zelleninfiltraten von demselben Aufbau wie in den oben erwähnten.

Bakterienbefund: Kokken und Diplokokken.

II. Röntgenologisches.

Wenn wir nun im Vorhergehenden durch unsere histologischen Untersuchungen feststellen konnten, daß der Körper in den meisten Fällen bestrebt ist, der von der Zahnpulpa ausgehenden Infiltration durch Gewebstätigkeit Herr zu werden, so werden wir im Folgenden prüfen müssen, wie sich das periapikale Gewebe unserer zahnärztlichen Behandlung gegenüber verhält und welche Resultate uns einen Dauererfolg garantieren.

Meine Untersuchungen umfassen 930 Röntgenaufnahmen von meinem norwegischen Patientenmaterial. Hauptaugenmerk war hierbei auf die Wurzelfüllung gelegt, die teils aus Pasten, aus Guttapercha und aus Radisan bestand.

1. Wurzelfüllung mit Pasten (ohne zu berücksichtigen, vor wie langer Zeit die Füllung gelegt wurde).

Von 63 hierher gehörigen Fällen rewiesen sich:

53 = 84% als ungenügend gefüllt. (s. Bild 3),

7 = 11% zeigten nur Reste. (s. Bild 4).

3 = 5% waren mit Paste und Guttaperchapoint gefüllt und zeigten Dauererfolg.

Röntgenologisch zeigte sich bei den 60 Pastenfüllungen bei:

32 = 51% Abscesse,

15 = 24% Röntgenschatten.

13 = 20% kein Krankheitsbefund.

2. Wurzelfüllung mit Guttapercha. Von den 306 Fällen erwiesen sich bei der Röntgenuntersuchung:

a) 132 = 43% schlecht gefüllt. (s. Bild 5),

b) 108 = 35% mäßig gefüllt (s. Bild 6).

c) 66 = 22% gut gefüllt (s. Bild 7).

Von den unter a und b angeführten 240 Fällen zeigten:

128 = 53% Abscesse.

72 = 30% Röntgenschatten.

40 = 17% kein Befund.

Von den unter c angeführten 66 einwandsfreien Guttaperchafüllungen zeigten:

3 = 5% Abscesse.

5 = 8% Röntgenschatten.
58 = 87% keine Störungen.

3. Radisanfüllungen (Zeitdauer ½—2 Jahren) 44 mit Radisan gefüllte Zähne zeigten subjektiv und objektiv keinen krankhaften Befund (s. Bild 8).

Diese Zusammenstellung zeigt, daß wir mit der Pastenwurzelfüllung nur geringe, mit der Guttaperchafüllung bessere, mit der Radisanfüllung die besten Dauererfolge erzielen können. Offenbar hat uns hier Schröder das Mittel in die Hand gegeben, das durch seine enorme Diffusionskraft in alle kleinsten Kanäle eindringt und die Infektionsstoffe an Ort und Stelle dauernd festhält, bzw. vernichtet.

Die kurze Beobachtungszeit gegenüber den anderen Wurzelfüllungen scheint das Ergebnis in keiner Weise unklar zu gestalten. Vielleicht bescheert uns die Zukunft ein Präparat, das einerseits wenig ätzt und andererseits röntgenologisch einwandsfrei dargestellt werden kann.

Der Vollständigkeit halber seien noch weitere Röntgenbefunde mitgeteilt:

4. Zähne mit Wurzelspitzenresektion:
Bei 42 Fällen zeigten
38 Aufnahmen = 90% gute Heilung.
4 Aufnahmen = 10% mäßig guter Befund.

5. Pulpen-Amputation:
108 Röntgenbeobachtungen an Molaren und Prämolaren. Es wurde festgestellt:
an 32 = 30% Abscesse.
an 24 = 22% Röntgenschatten.
an 52 = 48% kein krankhafter Befund.

6. Stiftzähne und Brückenarbeiten. Bei 85 Stiftzähnen und Brückenarbeiten war der Röntgenbefund:
11 mal = 13% gut.
39 mal = 46% mäßig gut.
35 mal = 41% schlecht gefüllt.
29 mal = 34% konnte nicht festgestellt werden, ob die Kanäle leer oder mit Paste gefüllt waren. Der Knochen war in:
9 m = 11% gut.
23 m = 27% sah man einen Absceß.

29 = 43% sah man kleinere oder größere Röntgenschatten.
17 m = 20% Pericementose.
4 m = 5% eine Cyste.

Zusammenfassung.

1. Die Verallgemeinerung der Lehre von der Fokal-Infektion im Sinne der Amerikaner ist abzulehnen.
2. Unsere Untersuchungen bestätigen die Behauptung deutscher Forscher, daß periapikale Entzündungsherde eine Abwehrmaßnahme des Körpers darstellen, die bestimmt ist, die eingedrungenen Toxine und Bakterien zu vernichten.
3. Wie oft und wodurch die periapikalen Herde der Ausgangspunkt allgemeiner Erkrankungen werden können — an dieser Tatsache ist nicht zu zweifeln — kann nur durch intensive Zusammenarbeit des Klinikers, Pathologen, Bakteriologen und Zahnarztes eruiert werden.
4. Die Röntgenuntersuchungen ergaben schlechte Resultate der Wurzelfüllungen mit Pasten, bessere mit Guttapercha und gute mit Radisan-Wurzelfüllungen.
5. Aufgabe der Zahnärzte ist es, Pulpenerkrankungen durch frühzeitige und guter Plombierung kariöser Zähne zu verhüten, ebenso ist dem Problem in der sorgfältigsten Durchführung der Wurzelbehandlung und Füllung größte Aufmerksamkeit zu schenken, um die Gefahr der Fokal-Infektion von den Zähnen aus zu verhüten.

Diese Arbeit wurde auf Veranlassung und unter tätiger Mitwirkung des Direktors des Zahnärztlichen Instituts der Universität Greifswald Prof. Dr. *Proell* gefertigt.

Einige histologische Befunde wurden von dem Direktor des pathologisch-anatomischen Institutes in Greifswald Prof. Dr. *Leupold,* andere von Prof. Dr. *Francis Harbitz* in Oslo erhoben.

Ich spreche den genannten Herren für ihre Mithilfe meinen besten Dank aus.

Mikrophotographie



Bild 1

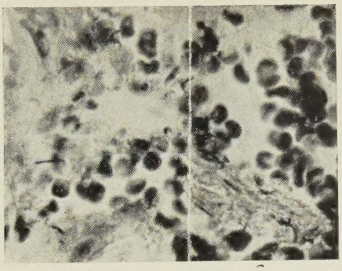

Bild 2

1200 mal vergrößert.

Röntgenbilder

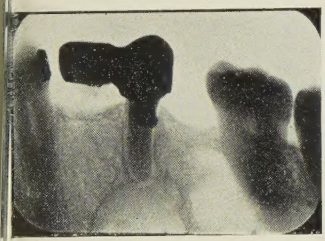

Bild 3
L. o. 5 so gut wie keine Wurzelfüllung. Perforation des Brückenpfeilers l. o. 4 Pericementitis.

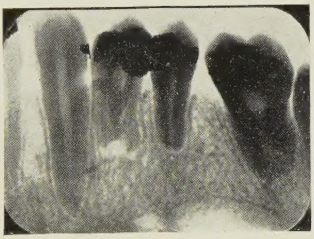

Bild 4
L. o. 4. 17jähriger Patient hat einen Abszeß um die Wurzelspitze. Nur kleine Reste vom Füllungsmaterial.

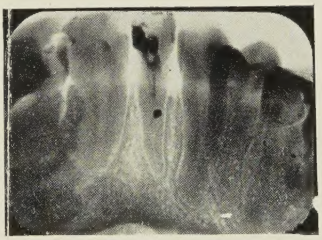

Bild 5
L. o. 2. Guttapercha nur im ersten Drittel der Wurzel. Verdickung der Wurzelhaut. Pericementitis.

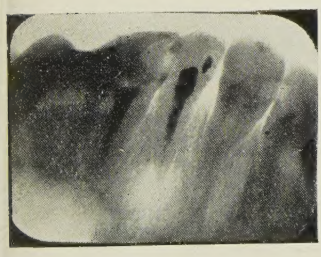

Bild 6
MäßigeGuttaperchafüllungen in R. o. 2 und 3. Über 2 ist ein Granulom. 3 ohne Röntgenbefund. Die Wurzelfüllungen sind 6 Jahre alt.

Bild 7
Stiftzahn mit guter Guttaperchafüllung. Seit 17 Jahre klinisch und röntgenologisch ohne Befund.

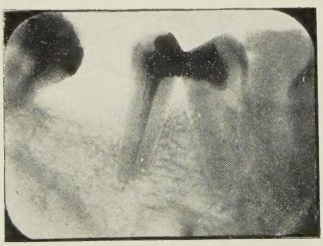

Bild 8
L. u. 4 u. 5. 5 ist nach Wurzelbehandlung mit Radisan bis zur Spitze gut gefüllt. 4 ist mit Paraffin nach Behandlung gefüllt. Das Paraffin ist im Bilde nicht zu sehen. L. u. 4 war wie man sieht perforiert. L. u. 4 o. B. L. u. 5 Pericementitis.

Literatur.

Euler, Dtsch. Monatsschr. 1927 S. 683.
Weber und *Pesch*, Dtsch. Monatsschr. 1927 Heft 20 und Zentralblatt f. Bakt. 1927 S. 875.
Precht, Zahnärztl. Mitteilungen 1928 Heft 10 S. 127.
H. Majut, Zahnärztl. Rundschau 1928 Heft 11.
Pesch, Zentralbl. f. Bakt. 1927 S. 228.
Proell u. *Stickl*, Zentrlbl. f. Bakt. 1928.
Rosenow, Vierteljahrsschr. 1924 H. 4.
K. Klohn, Dissertation Greifswald 1923.
Mead, Diseases of the Mouth St. Louis 1927.
Adloff, Festschr. Greifswald, und Zahnärztl. Rundsch. 1928.
Cook Journal of dental Association 1927 S. 2234.
Moral, Zahnärztl. Rundsch. 1927 Nr. 22.
Williger, Zahnärztl. Rundsch. 1923 Nr. 51/52.
H. Allerhand, Zeitschr. f. Stomatologie 1924 H. 1.
J. Hansen, Dissertation Hamburg 1922.
C. Vini, Dissertation Hamburg 1924.
R. Landsberger, Zahnärztl. Rundsch. 1927 Nr. 50.

Lebenslauf.

Ich, *Rasmus Johannessen Oewre* wurde als Sohn des Schiffsmaklers Petter W. K. Oewre am 30. Mai 1875 in Aalesund, Norwegen geboren. Im Jahre 1890 machte ich mein Mittelschulexamen. Von 1895 bis 1898 besuchte ich die Seekriegsschule und wurde 1898 Secondleutnant und 1901 Oberleutnant zur See. In den Jahren 1899 bis 1901 besuchte ich die Kriegshochschule in Oslo und wurde 1914 Hauptmann. Im Jahre 1908 habe ich mein Abiturium in Bergen bestanden.

Nach vollendetem zahnärztlichen Studium in Oslo wurde ich 1912 Zahnarzt und war seitdem als praktizierender Zahnarzt in Stavanger (Norwegen) tätig. 1916 habe ich auf Gesuch meinen Abschied als Offizier bekommen. Ich habe mehrere Vorträge bei zahnärztlichen Fachschaften gehalten und mehrere Artikel für unsere Fachzeitungen geschrieben.